Aus der konservierenden Abteilung des Zahnärztlichen Instituts der Universität Basel (Vorsteher: Prof. Dr. O. Müller) und der Schulzahnklinik der Stadt Basel (Direktor: Dr. M. Gutherz)

Über das Verhalten von Elfenbein bei der Bedeckung stark infizierter Pulpen

Inaugural-Dissertation
zur Erlangung der Doktorwürde
der Zahnheilkunde der Medizinischen Fakultät der Universität Basel

vorgelegt von

FERNANDE FEHLMANN
von Aarburg (Aargau)

1942 · Buchdruckerei Keller & Co. AG., Luzern

Digitized by the Internet Archive
in 2026

https://archive.org/details/IA41546710_0145

Aus der konservierenden Abteilung des Zahnärztlichen Instituts der Universität Basel (Vorsteher: Prof. Dr. O. Müller) und der Schulzahnklinik der Stadt Basel (Direktor: Dr. M. Gutherz)

Über das Verhalten von Elfenbein bei der Bedeckung stark infizierter Pulpen

Inaugural-Dissertation
zur Erlangung der Doktorwürde
der Zahnheilkunde der Medizinischen Fakultät der Universität Basel

vorgelegt von

FERNANDE FEHLMANN
von Aarburg (Aargau)

1942 · Buchdruckerei Keller & Co. AG., Luzern

Von der Medizinischen Fakultät Basel genehmigt
auf Antrag von Professor Dr. O. Müller
Promotion: 10. Juli 1942

R. UNIV.
BIBLIOTHEEK
LEIDEN

Aus der konservierenden Abteilung des Zahnärztlichen Instituts der Universität Basel (Vorsteher: Prof. Dr. O. Müller) und der Schulzahnklinik der Stadt Basel (Direktor: Dr. M. Gutherz)

Über das Verhalten von Elfenbein bei der Bedeckung stark infizierter Pulpen

Von Fernande Fehlmann, Basel

In den letzten Jahren hat sich immer mehr die Erkenntnis durchgerungen, daß der Satz Rebels in der ursprünglichen Fassung seine exklusive Bedeutung eingebüßt hat, und daß der verletzten Pulpa noch sehr starke regenerative Fähigkeiten innewohnen, selbst wenn sie entzündet ist, vorausgesetzt, daß mit geeigneten Mitteln eine Regeneration angeregt werden kann. Verschiedene Untersuchungen haben gezeigt, daß die Mißerfolge früherer Ueberkappungen hauptsächlich auf die Verwendung stark ätzender Substanzen zurückzuführen waren. Zu diesen die Pulpa schädigenden Mitteln gehören alle verwendeten Antiseptika, wie Phenol, Phenolkampfer, Zinkoxydeugenol, Tiranol, Jodoform und andere mehr.

Weit bessere Resultate erzielte man daher, als man anfing, die Pulpenverletzungen, unter möglichst weitgehender Asepsis, mit körpereigenem oder körperähnlichem Material zu bedecken. Zeitlich steht die Dentinsplittermethode an erster Stelle der biologischen Ueberkappungen. Es werden in der Literatur Erfolge bis 85% der Fälle beschrieben.

Bald darauf wurden weitere biologische Mittel empfohlen, wie Calxyl von Hermann und Elfenbeinpulver von O. Müller. Bei den am Basler Institut mit Elfenbeinpulver vorgenommenen Untersuchungen kamen sowohl O. Müller wie auch H. Müller und F. Martin zu erfolgreichen Resultaten, während Versuche am Zürcher Institut, ausgeführt von E. Studer, negativ ausfielen. Die Wirkung von Elfenbein auf ulzeröses Gewebe

wurde in Basel von Hanns Jenny aufgezeichnet. Dabei wurde nach vier vorangegangenen Asphalineinlagen ein ziemlich großes Granulom mit Elfenbeinsplittern, mit einer Paste vermischt, ausgefüllt. Ob hierzu Walkhoffsche Jodoformpaste oder Kamillosansalbe verwendet wurde, geht aus der Arbeit nicht eindeutig hervor. Das histologische Bild läßt deutlich Umbauvorgänge im infiltrierten Gewebe erkennen. Seither ist in vielen Fällen die Ausheilung von Granulomen nach erfolgter Wurzelbehandlung mit Asphalin oder der Iontophorese beobachtet worden. Es lag deshalb nahe, die Wirkung von Elfenbein auch auf stark infiziertes und zum Teil zerstörtes Pulpagewebe zu untersuchen.

Die für vorliegende Arbeit zur Behandlung und Beobachtung gelangten Zähne stammen ausschließlich aus der staatlichen Schulzahnklinik Basel-Stadt. Es handelt sich dabei vorwiegend um Sechsjahrmolaren, die aus orthodontischen Gründen innert nützlicher Frist zur Extraktion und somit zur histologischen Untersuchung kamen.

In bezug auf die vor der Behandlung festgestellte Art der Pulpitis unterteilen sich die 44 untersuchten Fälle wie folgt:

Gruppen	a Klin. u. hist. unters. Fälle	b Klin. u. röntg. unters. Fälle	c Nur klin. unters. Fälle	Total
I. Pulp. ser. part. . .	3	2	1	6
II. Pulp. ser. tot. . . .	4	—	—	4
III. Pulp. pur. part. . .	3	—	1	4
IV. Pulpitis ulcerosa . .	12	—	3	15
V. Keine Pulp.-Sympt.	1	3	11	15
Total	23	5	16	44

Patienten mit vier weitern überkappten Zähnen konnten weder zur nachträglichen Kontrolle, noch zur Extraktion erreicht werden.

Arbeitsgang und Operationstechnik

Zuerst wurde die Pulpitisart durch Feststellung der Empfindlichkeit des Zahnes gegen thermische Reize bestimmt, und zwar nach folgender Tabelle:

Schmerzangabe nur auf kalt (20°—29° C):	**Pulp. serosa part.**
Schmerzangabe auf kalt (20°—29° C): und auf warm (ca. 48° C):	**Pulp. ser. tot.**
Schmerzangabe nur auf warm (ca. 48° C):	**Pulp. pur. part.**
Keine Schmerzangabe, oder nur geringe, auf thermischen Reiz, hingegen bei vorsichtigem, aber tieferm (2—3 mm) Eindringen der Sonde in die kariöse Fläche, eventuell kleine Blutung:	**Pulp. ulcerosa**
oder:	**Pulpagangrän**

In die Rubrik „Pulpitis ulcerosa" wurden auch solche Fälle eingereiht, die nicht zur Untersuchung vorgemerkt waren, und die vorher nie schmerzten, bei denen jedoch bei vollständiger Entfernung des erweichten Dentins eine Freilegung der Pulpa nicht zu vermeiden war. Es handelt sich durchwegs um tief zerstörte Zähne, die keine Pulpitissymptome mehr zeigten, und oft um Fälle, bei denen die Karies schon makroskopisch in die Pulpa hinein zu verfolgen war und die Affektion die Wurzelhaut schon ergriffen hatte. Daraus soll ersehen werden, wie die Elfenbein-Harzlösung sich auf der Zerstörung nahem und selbst auf teilweise stark zerstörtem Gewebe verhält. Dabei sind die Verhältnisse hier viel ungünstigere als beispielsweise bei einem Granulom an der Wurzelspitze, weil das Gewebe einer nahezu abgeschlossenen, mit Blut- und Lymphbahnen schlecht versehenen Pulpa auf seine Reaktionsfähigkeit hin geprüft wird. Bei einzelnen dieser Zähne mußten große Bezirke der Pulpakammer ausgeräumt werden, da sie makroskopisch schon den Eindruck einer Zerstörung boten.

Mit einer einzigen Ausnahme wurden alle Bedeckungen der Pulpa unter Anästhesie vorgenommen. In 31 Fällen wurde eine 2%ige Novocain-Suprarenin-Lösung verwendet, in acht weitern eine solche von 4%. Zahnpulpen im Unterkiefer wurden unter Leitungsanästhesie bedeckt, diejenigen im Oberkiefer unter terminaler Injektion. Nach Entfernung alles kariösen Dentins, jedoch vor der breiten Eröffnung des Pulpadaches, wurde Cofferdam gelegt. Darauf folgte die Desinfektion des Zahnes und des unmittelbar darum herumliegenden Feldes mit 3%igem H_2O_2, 70%igem Alkohol und 5%iger Jodtinktur. Bei den ulzerösen Pulpitiden trat dabei oft der Fall ein, daß ein Rest von verfärbtem und erweichtem Dentin am Kavitätenboden erst jetzt weggenommen werden konnte, wobei dann die Desinfektion unter Weglassung der Jodtinktur wiederholt wurde. Mit abgeflammten Bohrern wurde das Pulpadach eröffnet und bei den soeben erwähnten ulzerösen Fällen, bei denen die Karies in die Pulpa eindrang, Teile des Pulpagewebes entfernt. Dentinsplitter und zerfetztes Pulpagewebe wurden mit abgeflammtem Exkavator vorsichtig weggenommen, die Wunde nochmals mit 3%igem H_2O_2, 70%igem Alkohol und 1%iger Jodtinktur ausgewaschen und mit der Elfenbein-Harzlösung nach O. Müller (Elfenbeinsplitter mit ½% Vioformzusatz zur Selbststerilisastion, angerührt mit einer 70%igen alkoholischen Harzlösung) verschlossen. Damit das Elfenbein in innigen Kontakt mit der Restpulpa kam, wurde es mit einem sterilen, in 70%igen Alkohol getauchten Wattebausch angedrückt und daraufhin der Zahn mit Harvard-Zement verschlossen. Zur Bereitung der Elfenbein-Harzlösung wurden sowohl die Glasplatte, als auch die sonst benötigten Instrumente mit 70%igem Alkohol abgewaschen und abgeflammt.

Gruppe I: Pulpitis serosa partialis

a) Klinisch und histologisch untersuchte Fälle

Pat. Nr. 3: M. F., ♂, 14 Jahre, $\overline{|6}$

Dauer der Einlage: 4½ Monate.

Der Zahn war bukkal tief zerstört, so daß zum Anlegen von Cofferdam der Zahnfleischrand wegkauterisiert werden mußte. Okklusal befand sich eine ehemals zentrale Silberamalgamfüllung, deren Kavitätenboden sich bei ihrer Wegnahme als intakt erwies. Der Elfenbeinverband erfolgte somit von bukkal, weshalb die Splitter zwischen das Gewebe der Kammer zu liegen kamen.

Klinische Kontrollen:

Vier Tage nach der Behandlung verspürte der Patient keine Schmerzen mehr, weder auf kalt noch auf warm. Hingegen schmerzte die bei der Ueberkappung kauterisierte Gingiva.

Am 13. Juni, d. h. ein Monat nach der Behandlung, klagte der Patient über leichte Schmerzen beim Kauen, doch war der Zahn bei der Untersuchung nicht klopfempfindlich. Ohne weitere Behandlung ließen die Schmerzen bald nach, und der Zahn blieb bis zur Extraktion am 2. Oktober 1941 beschwerdefrei.

Histologisches Ergebnis:

Die ganze Pulpakammer ist voll Elfenbein und neu gebildeter Hartsubstanz. Letztere ist hauptsächlich am Boden der Pulpa und am Eingang der Kanäle zu finden. Die Elfenbeinsplitter bilden eine scharf trennende Schicht zwischen entzündetem Pulpagewebe, das unmittelbar unter dem Pulpadach und oberhalb der Elfenbeinsplitter gelegen ist, und dem apikalwärts sich befindenden, vollständig entzündungsfreien Pulpagewebe.

An der Perforationsstelle sind An- und Umbauverhältnisse festzustellen.

Pat. Nr. 28: Sch. S., ♀, 13½ Jahre, $\overline{|6}$

Dauer der Einlage: 2 Monate.

Der Zahn war tief zerstört, doch konnte die Karies makroskopisch nicht in die Pulpa hinein verfolgt werden. Am 27. August 1941 erfolgte deren Ueberkappung.

Klinische Kontrollen:

Die Patientin schien sehr nervös und empfindlich zu sein. Am 1. September erklärte sie, stets Schmerzen gehabt zu haben, hauptsächlich nach dem Essen. Meine Untersuchung ergab eine Periodontitis. Der Zahn wurde aus der Artikulation geschliffen und nach einem Jodanstrich in die Umschlagsfalte und auf der lingualen Seite ½ Stunde mit der Solluxlampe bestrahlt.

Am 3. September waren die Schmerzen zurückgegangen, doch war der Zahn noch nicht ganz ruhig, weshalb ich ihn neuerdings mit der Solluxlampe bestrahlte.

Bis zum 30. Oktober, dem Tage der Extraktion, war er sodann reaktionslos und zeigte auch keine Periodontitis.

Histologisches Ergebnis:

An der Perforationsstelle liegen viele Elfenbeinsplitter. Ein großer Abszeß reicht bis in den distalen Kanal hinein. Apikalwärts davon liegt stark entzündetes Gewebe, das auf das Periodontium übergeht. Die distale Wurzel zeigt somit ein Granulom. Am mesialen Kanaleingang liegt ein großer Dentikel. Der mesiale Kanal selbst enthält reines, entzündungsfreies Bindegewebe mit resorptivem Charakter.

Pat. Nr. 32: Sp. E., ♀, 12 Jahre, $\underline{6|}$

Dauer der Einlage: knapp 2 Monate.

Der Zahn wies eine Caries sicca auf und reagierte weder auf kalt noch auf warm, jedoch ganz leicht auf Klopfen. Vorher hatte die Patientin nie Schmerzen ge-

habt. Die Karies war jedoch so ausgedehnt, daß eine Pulpaaffektion angenommen werden mußte. Die Ueberkappung erfolgte am 22. September 1941.

Klinische Kontrollen:

Die Patientin erschien am 30. September zur Kontrolle. Seit einem Tag war der Zahn beschwerdefrei. Vorher verspürte sie stets Schmerzen beim Kauen. Meine Untersuchung ergab ein negatives Resultat, sowohl beim Beklopfen des Zahnes, als auch bei thermischen Reizen. Am 17. November 1941 wurde er extrahiert.

Histologisches Ergebnis:

An der Perforationsstelle liegen viele Elfenbeinsplitter, die die Kammer nahezu vollständig ausfüllen und bis tief in den Kanal hinein reichen. Sie sind gegen das Gewebe hin verbackt. Das Pulpagewebe ist entzündungsfrei. In einem der Kanäle ist es vakuolig, im übrigen bindegewebig degeneriert. Ueberall sind An- und Umbauverhältnisse festzustellen. Das Periodontium ist entzündungsfrei.

b) Klinisch und röntgenologisch untersuchte Fälle

Pat. Nr. 7: Sch. J., ♀, 8 Jahre, $\overline{6}$

Der Zahn war tief zerstört. Nach Entfernung eines Teiles der Karies war er kaltempfindlich. Ich entfernte darauf die restliche Karies, bedeckte den Kavitätenboden mit einem sterilen Wattebausch und verschloß den Zahn mit Zinkoxydeugenol. Der Wattebausch sollte verhindern, daß das Zinkoxydeugenol Reizwirkungen auf die Pulpa ausübe. Eine Woche später war der Zahn, solange er verschlossen war, nicht mehr empfindlich. Die Ueberkappung erfolgte am 13. Juni 1941.

Klinische Kontrollen:

Die klinischen Untersuchungen ergaben, daß der Zahn bis zum 1. Oktober völlig reaktionslos blieb. Bei

einer weitern Kontrolle am 21. April 1942 war er ebenfalls noch beschwerdefrei.

Röntgenologische Untersuchungen:

Die Röntgenaufnahme vom 21. April 1942 zeigt einen leicht erweiterten Periodontalraum mesial von der vordern Wurzel und Verschattungen an beiden Wurzelspitzen (siehe Abb. 1).

Abb. 1
Pat. Nr. 7: Sch. J.
Aufnahme: 21.4.42

Pat. Nr. 10: St. R., ♀, 8 Jahre, $\overline{6}$|

Trotzdem die Untersuchung vor der Ueberkappung nur eine Pulpitis serosa partialis ergab, war das Aussehen der Pulpa beim Eröffnen des Zahnes kein normales. Eine Blutung fand nicht statt, das Gewebe war gräulich-rot. Die Bifurkation lag in der Kammer sehr hoch. Ich räumte die Kammer vollkommen aus und legte die Elfenbein-Harzlösung auf die Kanaleingänge. Diese Behandlung erfolgte am 18. Juni 1941.

Klinische Kontrollen:

Alle nachträglichen klinischen Kontrollen ergaben vollkommene Beschwerdefreiheit.

Röntgenologische Untersuchungen:

Sowohl die Aufnahme vom 30. September 1941, als auch diejenige vom 13. April 1942 zeigen erweiterte

Periodontalräume, hauptsächlich an den Wurzelspitzen. Der mesio-linguale Wurzelkanal ist, ebenfalls auf beiden Bildern, sehr scharf gezeichnet (siehe Abb. 2 und 3).



Abb. 2
Pat. Nr. 10: St. R.
Aufnahme: 30.9.41



Abb. 3
Pat. Nr. 10: St. R.
Aufnahme: 13.4.42

c) Nur klinisch untersuchte Fälle

Pat. Nr. 19: K. E., ♀, 14 Jahre, $\overline{6}$|

Dauer der Einlage: 2½ Monate.

Vor der Ueberkappung hatte die Patientin schon oft Schmerzen gehabt, wußte aber nicht mehr wann und wie oft. Bei der Behandlung am 2. Juli 1941 blutete die Pulpa sehr stark, trotz Injektion. Vier Stunden nachher

wurde eine Röntgenaufnahme gemacht, auf der bereits Verschattungen an beiden Wurzeln festzustellen sind (siehe Abb. 4).

Abb. 4
Pat. Nr. 19: K. E.
Aufnahme: 2.7.41

Klinische Kontrollen:

Am Tage der Ueberkappung verspürte die Patientin keine Schmerzen, tags darauf reagierte der Zahn auf Beklopfen von mesiobukkaler Seite her (Richtung der Ueberkappung). Laut Angabe von K. E. schmerzte der Zahn einige Tage zwischen 12. und 19. Juli und war dann ruhig bis Anfang September. Am 19. September kam die Patientin in die Sprechstunde und erklärte, am 11. des gleichen Monats auf etwas Hartes gebissen zu haben und seither beim Kauen Schmerzen zu verspüren. Bei der Untersuchung war der Zahn leicht klopfempfindlich und reagierte schwach auf warmen Reiz. Am gleichen Tage wurde er extrahiert.

Histologisches Ergebnis:

Das histologische Bild war nicht auswertbar.

Gruppe II: Pulpitis serosa totalis

a) Klinisch und histologisch untersuchte Fälle

Pat. Nr. 2: Sch. A., ♂, 11⅓ Jahre, $\frac{|}{6}$

Dauer der Einlage: 5¾ Monate.

Der Zahn war mesial und okklusal zerstört. Er schmerzte auf kalt und warm, war aber nicht klopfempfindlich. Bei Wegnahme der Karies schien diese makroskopisch nicht mit der Pulpa in Verbindung. Die Pulpa wurde am 13. Mai 1941 überkappt.

Klinische Kontrollen:

Bei der ersten Untersuchung vom 17. Mai gab der Patient an, beim Essen hin und wieder kurze, starke Schmerzen gehabt zu haben. Die Untersuchung ergab eine leichte Periodontitis, Schmerzen auf kalt, keine Schmerzen auf warm. Die Reizschwelle für den elektrischen Strom war gegenüber dem Kontrollzahn auf die Hälfte herabgesetzt. Der Zahn schien stark verfärbt.

Am 27. Mai kam der Patient wieder in die Sprechstunde. Die Schmerzen hatten angehalten, doch waren sie in letzter Zeit immer schwächer geworden. Die Untersuchung ergab weder Schmerzen auf kalt noch auf warm.

Am 14. August gab der Patient an, nie mehr Schmerzen gehabt zu haben. Klopfempfindlich war der Zahn nicht, hingegen war die Reizschwelle für den elektrischen Strom, gegenüber dem Kontrollzahn, um die Hälfte heraufgesetzt.

Am 5. November kam der Patient erneut zur Kontrolle. Seine Angaben lauteten: Schmerzen beim Kauen. Meine Untersuchung ergab ein negatives Resultat auf

kalt, ein stark positives auf warm. Daraufhin wurde der Zahn am gleichen Tage extrahiert.

Histologisches Ergebnis:

Das ganze Pulpadach ist weggenommen, die Kammer ausgefüllt mit Sekundärdentin, entstanden durch konfluierende Dentikel. Darüber liegen die Elfenbeinsplitter. Im Wurzelkanal befindet sich atrophisches Pulpagewebe. Das Periodontium ist verdickt.

Pat. Nr. 5: M. A., ♂, 11 Jahre, 6|

Dauer der Einlage: 5½ Monate.

Beim Patienten handelt es sich um ein ängstliches, nervöses Kind, das geistig noch nicht seinem Alter entsprechend entwickelt ist. Seine Angaben bei der Pulpitisdiagnose sind deshalb auch sehr ungenau und mit Vorsicht aufzunehmen. Am 3. Juni 1941 wurde die Pulpa überkappt.

Klinische Kontrollen:

Am 10. Juni erklärte der Patient, sofort nach der Ueberkappung leichte Schmerzen verspürt zu haben. Seither war er beschwerdefrei.

Bei der zweiten Kontrolle am 5. September schienen seine Angaben präziser zu werden. Der Zahn schmerzte in der Zwischenzeit sehr oft, aber nur kurz. Meine Untersuchung ergab ein negatives Resultat auf thermische Reize, hingegen reagierte der Patient schwach beim Beklopfen des Zahnes. Am 18. November war der Zahn bei der Untersuchung unempfindlich, und der Patient verneinte Schmerzen in der Zeit seit der letzten Kontrolle. Der Zahn wurde am gleichen Tage extrahiert.

Histologisches Ergebnis:

An der Perforationsstelle liegen viele Elfenbeinsplitter, die fast die ganze Pulpakammer ausfüllen und am Eingang des Wurzelkanals vollständig verbackt sind.

Pat. Nr. 14: St. M., ♂, 15⅓ Jahre, 6

Dauer der Einlage: 1 Woche.

Die Pulpitisart wurde am 19. Juni 1941 festgestellt, als der Patient wegen Schmerzen in die Sprechstunde kam. Die Ueberkappung erfolgte erst am 26. Juni. Auch an diesem Datum gab er bei der Untersuchung Schmerzen auf kalt und auf warm an. Der Patient scheint sehr empfindlich zu sein, seine Angaben sind ungenau.

Klinische Kontrollen:

Am 28. Juni gab der Patient an, zwei Tage lang Schmerzen gehabt zu haben. Eine Nacht konnte er nicht schlafen. Die Schmerzen wären jedoch bedeutend zurückgegangen.

Am 30. Juni kam er neuerdings in die Sprechstunde. Die Untersuchung ergab eine Periodontitis. Ich bestrahlte ihn mit der Solluxlampe, und zwar am Vormittag ¾ Stunden, am Abend ½ Stunde.

Trotzdem klagte er am 1. Juli immer noch über starke Schmerzen. Ich legte die Papille vom Zement vollkommen frei, machte bukkal und palatinal in Wurzelhöhe einen Jodanstrich, streute Vioformpulver auf die Papille und bestrahlte die Wurzelgegend ½ Stunde mit der Solluxlampe. Der Patient erklärte hierauf, Erleichterung zu haben.

Am 4. Juli hatte er erneut Schmerzen, und der Zahn wurde extrahiert. Er war schlecht verschlossen, so daß die überkappte Pulpa mit der Außenwelt in Verbindung war.

Histologisches Ergebnis:

Die Pulpa wurde breit eröffnet. Sie zeigt drei größere Abszesse, die die Tendenz zur Abkapselung haben. In den Abszeßmembranen sind überall Elfenbeinsplitter eingebaut, manchmal von gesundem Bindegewebe umgeben. Die Splitter sind bis in den Wurzelkanal hinein zu verfolgen (siehe Abb. 14 und 15).

Pat. Nr. 20: Sch. S., ♀, 13½ Jahre, $\overline{6}$|

Dauer der Einlage: 2¾ Monate.

Der Zahn war stark zerstört, und neben einer Reaktion auf kalt und warm war auch eine leichte Klopfempfindlichkeit vorhanden. Die Pulpa schien schon ziemlich zerstört, und es wurden daher größere Partien Gewebe weggenommen. Distal wurde dabei der Pulpaboden freigelegt. Die Bedeckung der Pulpa mit Elfenbein-Harzlösung erfolgte am 3. Juli 1941.

Klinische Kontrollen:

Bei der ersten Kontrolle am 27. August erklärte die Patientin, jeden Tag zeitweise Schmerzen gehabt zu haben. Meine Untersuchung ergab noch leichte Schmerzempfindlichkeit auf kalt und leichte Klopfempfindlichkeit, jedoch negativer Befund auf warm. Ich bestrahlte den Zahn ½ Stunde mit der Solluxlampe.

Am 1. September gab sie noch immer Schmerzen an, hauptsächlich nach dem Essen. Der Zahn war immer noch klopfempfindlich, und ich setzte ihn daher außer Artikulation, machte bukkal und lingual einen Jodanstrich in der Wurzelgegend und bestrahlte ½ Stunde mit der Solluxlampe.

Am 3. September war der Zahn reaktionslos.

Bei einer weitern Kontrolle am 26. September gab die Patientin erneut Schmerzen nach dem Essen an, worauf der Zahn noch am gleichen Tage extrahiert wurde.

Histologisches Ergebnis:

In der weit eröffneten Pulpa liegen viele Elfenbeinsplitter, die bis tief in den distalen Kanal hinein reichen. In der Kammer liegt ein großer Dentikel, der durch Dentinneubildung mit dem Pulpaboden zusammenhängt. An- und Umbauvorgänge sind, soweit die Elfenbeinsplitter reichen, sowohl in der Kammer, wie in den obern Kanalabschnitten zu beobachten. Die infiltrierten Gewebsbezirke liegen im distalen Kanal um die Elfenbeinsplitter herum. Unterhalb der Splitter ist entzündungsfreies Gewebe und starke Resorptionen an der Kanalwand feststellbar (siehe Abb. 20, 21 und 22).

Gruppe III: Pulpitis purulenta partialis

a) Klinisch und histologisch untersuchte Fälle

Pat. Nr. 18: W. H., ♂, 13 Jahre, $\overline{6}$|

Dauer der Einlage: 3 Monate.

Vor der Ueberkappung erklärte der Patient, seit einiger Zeit plötzliche Zahnschmerzen verspürt zu haben, hauptsächlich bei Nacht. Der Zahn war bei der Untersuchung reaktionslos auf kalt und auf warm, hingegen war die Reizschwelle für den elektrischen Strom auf mehr als das Doppelte gegenüber dem Kontrollzahn heraufgesetzt. Die Pulpa wurde an zwei Orten freigelegt: von einer tiefen mesialen und einer tiefreichenden Fissurenkaries aus, welch letztere auf der lingualen Seite lag.

Die Ueberkappung erfolgte am 30. Juni 1941.

Klinische Kontrollen:

Am 3. Juli gab der Patient an, seit zwei Tagen Schmerzen gehabt zu haben. Die Untersuchung ergab eine Periodontitis, und ich bestrahlte den Zahn ½ Stunde mit der Solluxlampe.

Am 11. Juli kam W. H. erneut in die Sprechstunde. Er hatte keine Schmerzen mehr gehabt seit der letzten Kontrolle, und es war auch keine Periodontitis mehr festzustellen. Der Zahn war verfärbt. Bis zum 3. Oktober, dem Tage der Extraktion, blieb der Zahn beschwerdefrei und war auch bei der Untersuchung reaktionslos auf kalt und auf warm und ebenso klopfunempfindlich.

Histologisches Ergebnis:

Die Pulpa ist vollständig eröffnet, und die Kanäle sind mit Elfenbein bedeckt. Im mesialen Kanal ist das

Gewebe erhalten, und es ist keine Entzündung festzustellen. Im distalen Kanal ist die Entzündung langsam vorgeschritten, doch sind in beiden Kanälen An- und Umbauverhältnisse zu beobachten. Im apikalwärts gelegenen Teil des distalen Kanals ist ebenfalls entzündungsfreies Gewebe. Beidseitig hat eine periodontale Verdickung stattgefunden.

Pat. Nr. 34: M. M., ♀, 12 Jahre, $\underline{6}|$

Dauer der Einlage: ½ Monat.

Die Patientin verspürte vor der Ueberkappung nur leichte Schmerzen auf sehr kalte Einwirkung, hingegen sehr starke auf warm.

Klinische Kontrollen:

Es erfolgte nur eine Kontrolle am 5. November, dem Tage der Extraktion. Die Patientin gab an, auf kalt etwas stärkere, auf warm sehr schwache Schmerzen zu verspüren.

Histologisches Ergebnis:

Das ganze Pulpadach ist entfernt und die Kammer mit Elfenbeinsplittern angefüllt. Die unterste Schicht derselben ist verbackt und schließt das gesamte entzündete Gewebe in sich. In einem der Kanäle reichen die Splitter bis zum apikalen Drittel. Das Bindegewebe hat sich um diese Masse im Kanal in konzentrischen Schichten angelagert und scheint sich auf eine Abkapselung vorzubereiten. Das weiter apikalwärts gelegene Pulpagewebe sowie das Periodontium sind entzündungsfrei (siehe Abb. 26, 27 und 28).

Pat. Nr. 36: M. B., ♀, 13¾ Jahre, $\overline{6}|$

Dauer der Einlage: ½ Monat.

Die Patientin verspürte plötzlich ein paar Tage vor der Ueberkappung Schmerzen beim Kauen. Die Karies war tief, doch konnte man makroskopisch nicht erkennen, daß sie bis in die Pulpa hineinreichte. Neben

negativem Befund auf kalt und warm war der Zahn klopfempfindlich.

Klinische Kontrollen:

Am 17. November, dem Tage der Extraktion, war der Zahn noch schwach klopfempfindlich, reagierte aber auf kalt und auf warm. Nach den Angaben der Patientin waren diese Schmerzen auf thermische Reize während der ganzen Dauer der Einlage zu beobachten.

Histologisches Ergebnis:

In der Pulpakammer sind ein größerer und zwei kleinere Abszesse. Ihr Inhalt ist mit Elfenbeinsplittern vermischt. Unterhalb dieser Abszesse ist in den Kanälen bindegewebig entartetes, entzündungsfreies Pulpagewebe. Das Periodontium ist ebenfalls entzündungsfrei. Es ist eine starke Dentikelbildung festzustellen, sowie Sekundärdentin am Pulpaboden und an den Kanalwänden. Dentikel und Sekundärdentin zeigen Tendenz zur Verschmelzung (siehe Abb. 31 und 32).

c) Nur klinisch untersuchte Fälle

Pat. Nr. 9: Sch. W., ♂, 11⅓ Jahre, $\underline{6}|$

Da dieser Zahn nicht zur Untersuchung vorgesehen war, wurden keine vorherigen Feststellungen über eine eventuelle Pulpitis gemacht. Die Karies war jedoch sehr tief, und beim restlosen Entfernen derselben wurde die Pulpa an zwei Stellen angeritzt, ohne daß der Patient irgendwelche Schmerzen verspürt hätte. Ich legte sodann Cofferdam und erweiterte die angeritzten Stellen ohne Injektion bis zur Schmerzangabe. Es war kein Gangrängeruch wahrnehmbar, hingegen eine leichte Blutung. Die Ueberkappung erfolgte am 14. Juni 1941, die Extraktion am 21. April 1942.

Klinische Kontrollen:

Sowohl am 23. Juni 1941, als auch am 17. Juli 1941 erklärte der Patient, niemals Schmerzen verspürt zu

haben. Er kam sodann, trotz verschiedentlicher Aufforderung, nicht mehr zur Kontrolle bis zum 21. April 1942, an welchem Tage ich einen bukkalen Fistelgang feststellte. Der Patient erklärte, im Januar 1942 eine Parulis gehabt zu haben und seit Abklingen derselben den erwähnten Fistelgang. Der Zahn wurde am 21. April 1942 extrahiert. An der platinalen Wurzelspitze war ein ziemlich großes Granulom.

Histologisches Ergebnis:

Das histologische Bild war nicht auswertbar.

Gruppe IV: Pulpitis ulcerosa

a) Klinisch und histologisch untersuchte Fälle

Pat. Nr. 4: T. Y., ♀, 12 Jahre, $\overline{|6}$

Dauer der Einlage: 4⅓ Monate.

Der Zahn war tief zerstört, reagierte nur noch auf sehr kalten Reiz und auf 2—3 mm tiefen Sondeneinstich. Am 30. Mai 1941 wurde er überkappt.

Klinische Kontrollen:

Am ersten Tag nach der Ueberkappung hatte die Patientin leichte Schmerzen. Bei allen spätern Kontrollen gab sie an, nie Schmerzen verspürt zu haben, und bei den jeweiligen Untersuchungen war der Zahn weder klopfempfindlich, noch reagierte er auf thermische Einflüsse.

Histologisches Ergebnis:

Im entzündeten Gewebe der Pulpakammer sind Elfenbeinsplitter, die ganz in der sie umgebenden Hartsubstanz eingebettet sind. Die Splitter sind bis in die Kanäle zu verfolgen, wo leichte Bildung von Sekundärdentin stattgefunden hat. Die mittlern Kanaldrittel sind atrophisch und bindegewebig entartet. Einer der Kanäle ist im apikalen Drittel entzündungsfrei, der andere ist hyperämisch. An- und Umbauvorgänge sind in beiden Kanälen zu beobachten.

Pat. Nr. 8: F. E., ♂, 7½ Jahre, $\overline{|6}$

Dauer der Einlage: 2⅔ Monate.

Der Zahn war nicht für diese Arbeit vorgesehen, daher unterblieb die Feststellung der Pulpitis durch thermische Reize. Er wies eine tiefe Karies auf, die nach

restloser Entfernung am Pulpadach zwei entkalkte Stellen freiließ. Unter Cofferdam wurden diese beiden Stellen am 14. Juni 1941 überkappt.

Klinische Kontrollen:

Der Zahn war bis zur Extraktion reaktionslos und zeigte bei den Untersuchungen weder Periodontitis- noch Pulpitissymptome. Am 30. September wurde eine Röntgenaufnahme gemacht und der Zahn am 5. November extrahiert. Die Aufnahme zeigt eine Aufhellung an den Wurzelspitzen (siehe Abb. 5).

Abb. 5
Pat. Nr. 8: F. E.
Aufnahme: 30.9.41

Histologisches Ergebnis:

In der Kammer erkennt man teilweise stark zerfallenes, teilweise stark entzündetes Gewebe. In jenem sind noch Inseln von lebendem Gewebe, in denen man Elfenbeinsplitter mit Hartsubstanzanlagerung beobachten kann. Die Elfenbeinsplitter sind unter sich verbackt.

Pat. Nr. 12: Sch. J., ♂, 8 Jahre, $\overline{6}$

Dauer der Einlage: 3⅓ Monate.

Der Zahn war tief zerstört und reagierte weder auf kalt noch auf warm, hingegen sehr stark beim Einstechen der Sonde. Es war keine Periodontitis festzustellen. Der Zahn wurde am 24. Juni 1941 überkappt.

Klinische Kontrollen:

Am 30. Juni gab der Patient an, nichts Hartes kauen zu können. Meine Untersuchung ergab eine Klopfempfindlichkeit.

Am 29. September erklärte der Patient, seit drei Wochen fast täglich Schmerzen gehabt zu haben. Der Zahn war immer noch klopfempfindlich. Ich bestrahlte ihn ½ Stunde mit der Solluxlampe.

Das gleiche war am 1. Oktober noch der Fall, und ich bestrahlte neuerdings.

Am 2. Oktober kam Sch. J. wieder in die Sprechstunde. Die Schmerzen hatten nicht nachgelassen. Am linken Unterkieferast war ein Lymphknoten tastbar. Ich extrahierte den Zahn.

Histologisches Ergebnis:

Das ganze Pulpadach wurde weggenommen. In der Kammer befinden sich viele Elfenbeinsplitter. Die Splitter mit Hartsubstanzanlagerung sind bis in das distale Kanaldrittel zu verfolgen. Die Elfenbeinsplitter sind verbackt. Das Pulpagewebe ist fast gänzlich abgestorben. In einem der Kanäle befinden sich große Einschmelzungen mit Tendenz zur Abkapselung. Das Periodontium ist entzündet, und an den beiden Wurzeln sind Granulombildungen. In der Bifurkation sind Resorptionen festzustellen.

Pat. Nr. 15: H. J., ♂, 9¾ Jahre, $\overline{|6}$

Dauer der Einlage: 4 Monate.

Der Zahn war nicht kalt- und warmempfindlich, hingegen war er so tief zerstört, daß die Karies makroskopisch in die Pulpa hinein zu verfolgen war. Die Pulpaüberkappung erfolgte am 27. Juni 1941.

Klinische Kontrollen:

Der Patient verspürte nach der Ueberkappung nie Schmerzen, und bei der Untersuchung war der Zahn weder klopfempfindlich, noch reagierte er auf thermische Einflüsse.

Histologisches Ergebnis:

An der Perforationsstelle sind viele Elfenbeinsplitter, die sich in der Pulpakammer überall ins Gewebe hineindrängen und bis tief in die Kanäle hinein zu verfolgen sind. Darum herum befindet sich neugebildete Hartsubstanz. Am Boden, an der Decke und an den Wänden der Pulpakammer sowie an den Kanalwänden kann man starke Dentinneubildung feststellen. Diese konfluiert allenthalben mit der neugebildeten Hartsubstanz um die Elfenbeinsplitter. Unterhalb der Splitter liegt vollständig entzündungsfreies Pulpagewebe. An der Kanalwand sind An- und Umbauvorgänge zu beobachten. Das periapikale Gewebe ist, wie das übrige Periodontium, entzündungsfrei (siehe Abb. 16 und 17).

Pat. Nr. 17: E. E., ♀, 13 Jahre, $\overline{6}|$

Dauer der Einlage: 2¼ Monate.

Der tief zerstörte Zahn wurde am 28. Juni 1941 überkappt. Vor der Behandlung wurde auf Grund der thermischen Untersuchung eine Pulpitis serosa partialis festgestellt. Diese Diagnose erwies sich später als unrichtig. Nach dem histologischen Bild zu schließen, konnte es sich nur um eine Pulpitis ulcerosa, mit schon stark zerfallener Pulpa, gehandelt haben.

Klinische Kontrollen:

Am 2. Juli gab die Patientin Schmerzen beim Kauen und hauptsächlich während der Nacht beim Liegen an. Meine Untersuchung ergab eine Periodontis, jedoch keine Schmerzen auf warm. Ich setzte den Zahn außer Okklusion und bestrahlte ihn ½ Stunde mit der Sollux-lampe.

Am 3. Juli kam sie neuerdings in die Sprechstunde und klagte über zeitweise Schmerzen. Ihre Aussagen waren ungenau und unzuverlässig. Sie gab bei der Untersuchung sowohl bei $\overline{7}|$ als auch bei $\overline{6}|$ Schmerzen beim Beklopfen der Zähne an. Auf Kälte reagierte sie

bei $\overline{7}|$, der nur eine kleine zentrale Karies aufwies, bei $\overline{6}|$ hingegen nicht. $\overline{7}|$ füllte ich hierauf mit Amalgam, eine an $\overline{6}|$ bestehende distale, vollkommen oberflächliche Zahnhalskaries mit Zement. Danach erklärte die Patientin, keinerlei Schmerzen mehr zu verspüren.

Am 31. August war der Zahn noch völlig schmerzfrei.

Am 3. September beklagte sich die Patientin über Kälteempfindlichkeit des Zahnes seit zwei Tagen. Ich bestrahlte den Zahn ½ Stunde mit der Solluxlampe. Zwei Tage später kam sie wieder in die Sprechstunde. Die Schmerzen hatten angehalten. Bei der Untersuchung reagierte sie stark auf kalt bei $\overline{5\,4}|$, nicht aber bei $\overline{6}|$ Hingegen war der Befund für warm bei $\overline{6}|$ positiv. Beim Beklopfen der Zähne gab sie bald bei $\overline{5}|$, bald bei $\overline{6}|$ Schmerzen an. An diesem Tage wurde der Zahn extrahiert, wonach alle weitern Schmerzangaben ausblieben.

Histologisches Ergebnis:

Fast das ganze Pulpadach wurde weggenommen. Die Elfenbeinsplitter befinden sich in der Pulpakammer und am Eingang der Kanäle. Die Pulpa ist zerstört und eitrig zerfallen, die Wurzelpulpen vollständig atrophisch, das Periodontium entzündungsfrei (siehe Abb. 18 und 19).

Pat. Nr. 22: Z. R., ♀, 9½ Jahre, $|\overline{6}$

Dauer der Einlage: 1¼ Monat.

Der Zahn reagierte weder auf kalt noch auf warm. Beim Einstechen der Sonde in das noch kariöse Pulpadach gab es eine leichte Blutung. Die Pulpa wurde am 8. Juli 1941 überkappt.

Klinische Kontrollen:

Am 16. Juli gab die Patientin an, gegen Abend und hauptsächlich bei Nacht Schmerzen gehabt zu haben.

Selten traten sie schon vor dem Mittagessen auf. Das Kind ist sehr empfindlich. Meine Untersuchung ergab eine leichte Periodontitis nur bei starkem Druck. Der Zahn wurde aus der Okklusion geschliffen, in der Wurzelgegend bukkal und lingual ein Jodanstrich gemacht und ½ Stunde mit der Solluxlampe bestrahlt.

Am 6. August verspürte die Patientin plötzliche Schmerzen, die bald vergingen.

Am 14. August stellte ich wieder eine Periodontitis fest und leichte Druckempfindlichkeit auf der bukkalen Seite. Der Zahn wurde an diesem Tage extrahiert.

Histologisches Ergebnis:

In der Pulpakammer sowie in den Kanälen bis zum apikalen Drittel ist das Pulpagewebe abgestorben. Darin liegen lose Elfenbeinsplitter verteilt. Der eine der Kanäle weist im apikalen Drittel entzündungsfreies Gewebe auf. Sein Foramen ist weit. Eine entzündete Zwischenzone scheint sich gegen das normale Gewebe abzukapseln und dieses von dem zerfallenen Teil zu trennen. Im andern Kanal ist das Gewebe im apikalen Drittel eingeschmolzen. Das Periodontium ist entzündet, es hat ein Knochenabbau stattgefunden. In der Bifurkation ist ein akzessorischer Kanal und Resorptionen festzustellen, die am Pulpaboden durch Anlagerung von Sekundärdentin kompensiert werden. Die Entzündung schreitet vor durch die Foramina und durch einen Seitenkanal, der von der Pulpa zum Periodontium zieht. Beide Wurzelkanäle sind durch Dentikel verengt (siehe Abb. 23, 24 und 25).

Pat. Nr. 24: Z. R., ♀, 9½ Jahre, $\overline{6}$|

Dauer der Einlage: 2¼ Monate.

Der Zahn war ebenfalls tief zerstört und reagierte weder auf kalt noch auf warm. Die Karies drang auch hier bis in die Pulpa vor, und beim Einstechen der Sonde gab die Patientin Schmerzen an. Die Pulpaüberkappung erfolgte am 9. Juli 1941.

Klinische Kontrollen:

Bei der ersten Kontrolle am 16. August gab die Patientin an, nur kurz nach der Behandlung Schmerzen verspürt zu haben.

Am 15. September, dem Tage der Extraktion, erklärte sie, seit zwei Tagen Beschwerden zu haben, nachdem sie auf einen harten Gegenstand gebissen hatte. Der Zahn war klopfempfindlich.

Histologisches Ergebnis:

An der weiten Perforationsstelle liegen viele Elfenbeinsplitter auf dem abgestorbenen Gewebe der Pulpakammer. Darunter sind mehrere größere und kleinere Abszesse bis zur Mitte der Kanäle zu verfolgen. In den Kanälen liegt dazwischen eine entzündete Pulpa. Im apikalen Drittel ist sie bindegewebig degeneriert, und durch die noch weit offenen Foramina wuchert das periapikale Gewebe hinein. Das Periodontium ist entzündungsfrei.

Im Kanal finden verschiedene An- und Umbauvorgänge statt.

Pat. Nr. 27: H. H., ♂, 12¼ Jahre, | 6

Dauer der Einlage: 2⅔ Monate.

Auch dieser Zahn war auf thermische Reize reaktionslos, während die Karies tief eindrang. Am 21. August wurde die Pulpa mit Elfenbein-Harzlösung bedeckt.

Klinische Kontrollen:

Der Zahn war ruhig bis drei Tage vor der Extraktion, d. h. bis zum 10. Oktober 1941. Dann begann er hin und wieder zirka 5 Minuten lang zu schmerzen. Meine Untersuchung am 13. Oktober ergab eine Klopfempfindlichkeit und Reaktionslosigkeit auf warm und auf kalt.

Histologisches Ergebnis:

Die Pulpakammer ist breit eröffnet. Die Elfenbeinsplitter sind bis in den Kanal hinein verstreut. Die ein-

zelnen Splitter sind teilweise nicht mehr als solche erkennbar, weil schon starke Umwandlungen in Hartsubstanz stattgefunden haben. Diese konfluieren allenthalben miteinander. In der Kammer ist das dazwischenliegende Gewebe entzündet. Im apikalen Kanaldrittel ist entzündungsfreies Gewebe. Ebenso ist das Periodontium entzündungsfrei.

Pat. Nr. 29: W. A., ♀, 14 Jahre, 6|

Dauer der Einlage: knapp 1 Woche.

Vor der Ueberkappung, welche am 27. August 1941 stattfand, hatte der Zahn auf kalt, jedoch nicht auf warm reagiert. Daneben war er aber klopfempfindlich, und die Patientin gab Schmerzen an beim Einstechen der Sonde. Beim Eröffnen des Zahnes stellte ich ein Gangrän fest mit schwacher dunkelroter Blutung.

Klinische Kontrollen:

Am 2. September, dem Tage der Extraktion, erklärte die Patientin, in der Zwischenzeit hin und wieder leichte Schmerzen gehabt zu haben.

Histologisches Ergebnis:

Das Pulpadach ist abgetragen, die Pulpakammer ausgeräumt. In einem der beiden Kanäle drangen die Elfenbeinsplitter bis ins apikale Drittel vor. Sie umschließen überall Bakterien und im Umbau befindliches Pulpagewebe. Unterhalb der Splitter erkennt man eine Hartsubstanzbildung und distal davon entzündungsfreies, bindegewebig entartetes Pulpagewebe. In einem der Kanäle ist diese Barriere am Eingang zu sehen, im andern im apikalen Drittel. Das Periodontium ist entzündungsfrei.

Pat. Nr. 31: J. E., ♀, 8 Jahre, |6

Dauer der Einlage: 2¼ Monate.

Die Angaben der Patientin waren etwas unbestimmt. Auf kalt reagierte sie schwach, auf warm überhaupt

nicht. Beim Einstechen der Sonde gab sie keine Schmerzen an. Trotzdem schien makroskopisch die Karies mit der Pulpa in Verbindung zu sein. Die Ueberkappung erfolgte am 16. September 1941.

Klinische Kontrollen:

Zur ersten Kontrolle kam die Patientin am 6. November 1941. Bis dahin hatte sie nie Schmerzen verspürt. Ich ließ eine Röntgenaufnahme machen, die an beiden Wurzeln große Verschattungen aufweist. Der Zahn blieb auch weiterhin ruhig und wurde am 24. November 1941 extrahiert (siehe Abb. 6).

Abb. 6
Pat. Nr. 31: J. E.
Aufnahme: 6.11.41

Histologisches Ergebnis:

Lose Elfenbeinsplitter liegen in der gänzlich zerfallenen Pulpa, die bis tief in die Kanäle hineinreicht. Trotzdem kann man in der Pulpakammer verschiedene Schichten von Elfenbein und verkalktem Gewebe erkennen. Das Periodontium ist entzündungsfrei.

Pat. Nr. 33: G. W., ♂, 9¼ Jahre, $\underline{6}$|

Dauer der Einlage: 3 Wochen.

Vor der Behandlung gab der Patient an, in letzter Zeit Schmerzen beim Kauen gehabt zu haben. Meine Untersuchung ergab keine Empfindlichkeit auf kalt und auf warm, hingegen auf Beklopfen des Zahnes. Die Karies war sehr tief. Die Pulpa wurde ohne Cofferdam

überkappt. Die Behandlung erfolgte am 1. Oktober 1941.

Klinische Kontrollen:

Am Tag der Extraktion, am 23. Oktober 1941, war die erste Kontrolle. Der Patient gab an, an diesem Vormittag den ersten starken Schmerz, der nur kurze Zeit dauerte, gefühlt zu haben. Daraufhin war der Zahn wieder ruhig wie vorher.

Histologisches Ergebnis:

In der Pulpakammer ist teilweise zerfallenes, teilweise stark entzündetes Gewebe. Die Hauptmasse der Elfenbeinsplitter dringt jedoch bis zum lebenden Pulpagewebe in die Kanäle vor. Unterhalb der Splitter ist eine Andeutung einer Hartsubstanzbarriere. Das Gewebe distal davon ist entzündungsfrei.

Pat. Nr. 35: F. E., ♀, 9¾ Jahre, $\overline{|6}$

Dauer der Einlage: 3 Wochen.

Der Zahn war nicht klopfempfindlich und reagierte nicht auf thermische Reize. Er wies aber eine tiefe Karies auf, und bei tiefem Einstechen der Sonde gab die Patientin Schmerzen an. Die Pulpa wurde am 31. Oktober 1941 ohne Cofferdam mit einem Elfenbeinverband überdeckt. Das ulzeröse Gewebe schien bis zu den Kanälen zu dringen.

Klinische Kontrollen:

Der Zahn war bis zur Extraktion beschwerdefrei. Diese erfolgte am 25. November 1941.

Histologisches Ergebnis:

Die Elfenbeinsplitter liegen lose auf dem Kanaleingang. Unterhalb dieser Stelle sind zwei entzündete Gewebsbezirke, die die Pulpa mit Hilfe der Elfenbeinsplitter einzukreisen resp. abzukapseln versucht. Das weiter apikalwärts gelegene Gewebe sowie das Periodontium sind entzündungsfrei (siehe Abb. 29 und 30).

c) Nur klinisch untersuchte Fälle

Pat. Nr. 1: C. M., ♀, 12½ Jahre, $\overline{6}$|

Dauer der Einlage: 5 Monate.

Der Zahn war sehr tief zerstört, schmerzte bei der Untersuchung auf sehr kalten Reiz, war nicht klopfempfindlich, reagierte mit Schmerzen ohne Blutung bei ungefähr 3 mm tiefem Einschnitt der Sonde. Die Ueberkappung erfolgte am 12. Mai 1941.

Klinische Kontrollen:

Am 19. Mai gab die Patientin an, direkt nach der Ueberkappung nichts verspürt zu haben. Erst seit 2—3 Tagen habe sie hin und wieder kurze Schmerzen gehabt. Meine Untersuchung ergab eine leichte Periodontitis und leichte Schmerzen bei 14° C. Auf wärmere Reize reagierte der Zahn nicht. Er war nicht verfärbt.

Am 27. Mai erklärte die Patientin, keine Schmerzen mehr gehabt zu haben. Die Untersuchung ergab keine Reaktion auf kalt und warm, hingegen eine leichte Periodontitis.

Bei der Kontrolle am 16. August sagte C. M. aus, sie hätte zwischen 10. und 20. Juli ein paar Tage Schmerzen auf warm gehabt, die dann wieder verschwunden wären. Klopfempfindlich war der Zahn bei der Untersuchung nicht, hingegen reagierte er leicht auf warmes Wasser. Die Reizschwelle für den elektrischen Strom war heraufgesetzt.

Am 9. Oktober kam die Patientin erneut zur Kontrolle. Am 4. Oktober hatte sie von diesem Zahn aus eine kleine Parulis gehabt, die sich tags darauf durch einen bukkalen Fistelgang ins Vestibulum entleerte. Seither war der Zahn bukkal weniger druckempfindlich. Die Untersuchung ergab: keine Periodontitis, Reaktion auf heiß. Der Zahn wurde an diesem Tage extrahiert.

Histologisches Ergebnis:

Das histologische Bild war nicht auswertbar.

Pat. Nr. 6: W. S., ♀, 8 Jahre, $\lceil\overline{6}$

Dauer der Einlage: 1 Monat.

Der Zahn war tief zerstört. Die Karies reichte lingual und mesial bis unter den Zahnfleischrand, so daß es unmöglich war, Cofferdam anzulegen. Die entzündete Gingiva blutete stark, und während der Arbeit floß etwas Blut vom Gingivalrand auf die offene Pulpa. Nach Entfernung allen kariösen Dentins konnte der Kavitätenboden an einer Stelle mit einer Sonde angeritzt werden. Es handelt sich um ein ängstliches nervöses Kind, von dem sehr schwer präzise Angaben zu erhalten sind. Die Pulpa wurde am 10. Juni 1941 überkappt.

Klinische Kontrollen:

Bei der ersten Kontrolle am 17. Juni klagte die Patientin, seit einem Tage starke Schmerzen gehabt zu haben, und zwar bei Tag und bei Nacht. Meine Untersuchung ergab eine Klopfempfindlichkeit des Zahnes sowie Reaktion bei kaltem und warmem Reiz. Es war keine Rötung und keine Schwellung vorhanden.

Am 11. Juli gab W. S. Schmerzen beim Liegen an. Der Zahn war nicht mehr kaltempfindlich, reagierte aber auf warm. Ich eröffnete in dieser Sitzung den Zahn. Er war grangränös.

Pat. Nr. 16: St. M., ♂, 15⅓ Jahre, $\overline{6}\rceil$

Dauer der Einlage: ½ Monat.

Der tief zerstörte Zahn schmerzte weder auf kalt noch auf warm. Hingegen gab der Patient starke Schmerzen bei der Untersuchung mit der Sonde an. Es war unmöglich, Cofferdam anzulegen, weshalb der Elfenbeinverband unter Zuhilfenahme von Watterollen gemacht wurde. Die Gingiva war in der Kavitätennähe entzündet und lag höher als der Kavitätenrand. Die Blutung der Gingiva war schwer zu stillen, und es war nicht zu vermeiden, daß während der Arbeit etwas Blut vom Zahnfleischrand in die geöffnete Pulpa hin-

einsickerte. Der Zahn wurde hierauf nochmals desinfiziert und weitere Teile der Pulpa entfernt. Erst dann wurde die Restpulpa mit Elfenbein bedeckt.

Klinische Kontrollen:

Am 30. Juni, zwei Tage nach der Ueberkappung, kam der Patient in die Klinik und gab starke Schmerzen an. Ich stellte eine Periodontitis fest und bestrahlte den Zahn am Vormittag während ¾ Stunden, am Abend während ½ Stunde, gleichzeitig mit $\underline{6}|$, welcher unter Fall Nr. 14 beschrieben ist.

Tags darauf kam der Patient wieder, indem er neuerdings über Schmerzen klagte. Ich legte auch hier, wie beim obern Zahn, die Papille frei, machte bukkal und lingual einen Jodanstrich und bepuderte die Papille mit Vioformpulver. Hierauf empfand der Patient Erleichterung.

Am 13. August kam der Patient wieder zur Kontrolle. Der Zahn war empfindlich auf warm. Am gleichen Tage wurde er extrahiert.

Histologisches Ergebnis:

Das histologische Bild ist nicht auswertbar.

Gruppe V: Keine Pulpitissymptome

a) Klinisch und histologisch untersuchte Fälle

Pat. Nr. 38: N. A., ♂, 10½ Jahre, $\overline{6}$|

Dauer der Einlage: knapp 1 Monat.

Der Zahn wurde unter Cofferdam überkappt. Er war nur leicht kariös und zeigte weder vor noch nach der Ueberklappung Pulpitis- oder Periodontitissymptome.

Histologisches Bild:

Die Elfenbeinsplitter sind in innigem Kontakt mit dem normalen Pulpagewebe. Bei der Berührung mit diesem Gewebe sind die Elfenbeinsplitter untereinander verbackt, und das Bindegewebe ordnet sich zwischen ihnen in dichter Weise an. Die Pulpa ist vollständig entzündungsfrei, ebenso das Periodontium.

b) Klinisch und röntgenologisch untersuchte Fälle

Pat. Nr. 11: R. D., ♀, 8½ Jahre, |$\overline{6}$

Vor der Behandlung hatte die Patientin einmal nachts Schmerzen verspürt, so daß sie ein Pulver nehmen mußte. Die Karies war sehr tief und bis nahe an die Pulpa heran verfolgbar. Nach der Ueberkappung, die am 21. Juni 1941 erfolgte, war der Zahn beschwerdefrei.

Röntgenologische Untersuchungen:

Die Röntgenaufnahme vom 12. November 1941 zeigt eine stärkere Aufhellung an der distalen, eine weniger starke an der mesialen Wurzel.

Bei der Aufnahme vom 13. April 1942 sind beide Aufhellungen stark zurückgegangen, ebenso diejenige in der Bifurkation (siehe Abb. 7 und 8).



Abb. 7
Pat. Nr. 11: R. D.
Aufnahme: 12.9.41

Abb. 8
Pat. Nr. 11: R. D.
Aufnahme: 13.4.42

Pat. Nr. 21: M. E., ♀, 11½ Jahre, 1|

Pulpaüberkappung: 7. Juli 1941.

Der Zahn war tief zerstört, und die Pulpa wurde bei der Präparation angeritzt. Nachher wurde Cofferdam gelegt und die Wunde mit Elfenbein verschlossen.

Klinische Kontrollen:

Am Tage der Ueberkappung gab die Patientin leichte Schmerzen an. Drei Tage später ging sie baden, worauf sie in der Nacht starke Schmerzen verspürte.

Die Untersuchung am 12. Juli ergab keine Klopfempfindlichkeit. Der Zahn war leicht verfärbt. Auf thermische Einflüsse reagierte er nicht.

Am 20. Oktober erklärte die Patientin, seit zwei Wochen Schmerzen gehabt zu haben auf kalt und auf warm. Bei der Untersuchung gab sie auf diese Reize nur hin und wieder Schmerzen an.

Eine weitere Kontrolle am 20. Mai 1942 ergab völlige Beschwerdefreiheit seit der letzten Beobachtung im Oktober.

Röntgenologische Untersuchungen:

Sowohl die Aufnahme vom 29. September 1941 wie auch diejenige vom 20. Oktober 1941 zeigen quer durch die Pulpakammer in den Wurzelkanal hinunterziehend eine dunkle Barriere, in der Strahlendurchlässigkeit ungefähr dem Dentin entsprechend. Auf der sofort nach der Ueberkappung hergestellten Aufnahme vom 7. Juli 1941 ist dieser dunkle Streifen nicht zu erkennen (siehe Abb. 9, 10 und 11).

Abb. 9
Pat. Nr. 21: M. E.
Aufnahme: 7.7.41



Abb. 10
Pat. Nr. 21: M. E.
Aufnahme: 29.9.41

Abb. 11
Pat. Nr. 21: M. E.
Aufnahme: 20.10.41

Pat. Nr. 30: B. H., ♀, 13½ Jahre, $\underline{|3}$

Bei der Präparation des tief zerstörten Zahnes wurde die Pulpa verletzt und unter Cofferdam am 6. Mai 1941 ein Elfenbeinverband gelegt.

Klinische Kontrollen:

Bis Ende Oktober 1941 verspürte die Patientin nie Schmerzen. Zu diesem Zeitpunkt reagierte der Zahn

plötzlich auf kalt und warm und war klopfempfindlich. Die Schmerzen dauerten ungefähr zwei Wochen an, dann kam die Patientin in die Sprechstunde. Ich bestrahlte den Zahn ½ Stunde mit der Solluxlampe, worauf die Schmerzen nachließen.

Am 18. November 1941 kam B. H. neuerdings in die Sprechstunde und beklagte sich, seit einer Woche wäre der Zahn wieder schmerzhaft. Die Untersuchung ergab eine leichte Periodontitis und eine weniger große Empfindlichkeit auf thermische Einflüsse, als dies am 4. des gleichen Monats der Fall gewesen war. Ich bestrahlte die Wurzelgegend ½ Stunde mit der Solluxlampe.

Am 3. März 1942 gelangte der Zahn zur letzten Untersuchung. Er war seit der letzten Behandlung vollkommen ruhig gewesen, war absolut nicht verfärbt, und die Untersuchung zeitigte keine positiven Resultate in bezug auf eine Pulpitis oder Periodontitis.

Röntgenologische Untersuchungen:

Das Röntgenbild vom 4. November 1941 zeigt einen leicht erweiterten Periodontalraum gegen distal, dasjenige vom 30. März 1942 vollkommen normale Wurzelverhältnisse (siehe Abb. 12 und 13).

Abb. 12
Pat. Nr. 30: B. H.
Aufnahme: 4.11.41

Abb. 13
Pat. Nr. 30: B. H.
Aufnahme: 30.3.42

c) Nur klinisch untersuchte Fälle

Pat. Nr. 13: T. H., ♂, 13⅓ Jahre, $\overline{|6}$

Der Zahn war tief kariös, ohne irgendwelche Pulpitis- oder Periodontitissymptome. Die Pulpaüberkappung erfolgte am 24. Juni 1941. Bis Ende des Jahres war der Zahn vollkommen reaktionslos. Am 31. Dezember 1941 verspürte der Patient Schmerzen und ging während seines auswärtigen Weihnachtsaufenthaltes zu einem Zahnarzt, der ihm eine Arseneinlage machte.

Pat. Nr. 37: F. E., ♀, 9¾ Jahre, $\underline{|6}$

Dauer der Einlage: 3 Wochen.

Der Zahn wies eine mittlere Karies auf, reagierte vor der Ueberkappung weder auf kalt noch auf warm und war auch nicht klopfempfindlich. Am 5. November 1941 erfolgte die Ueberkappung ohne Cofferdam.

Der Zahn blieb weiterhin ruhig und wurde am 25. November 1941 extrahiert.

Pat. Nr. 39: N. A., ♂, 10½ Jahre, 6|

Dauer der Einlage: knapp 1 Monat.

Der Zahn war mit Silberamalgam gefüllt, mit einer Unterlage von Zinkoxydeugenol, vermischt mit Vioformpulver. Diese Füllung war am 6. Mai 1939 gelegt worden.

Der Patient war vor und nach der Ueberkappung beschwerdefrei.

Pat. Nr. 40: B. A., ♂, 12¾ Jahre, |6

Dauer der Einlage: ½ Monat.

Der Zahn wies eine kleine Fissurenkaries auf. Pulpitissymptome waren keine vorhanden, jedoch gab der Patient an, der Zahn hätte vor der Ueberkappung beim Kauen von etwas Hartem leicht geschmerzt.

Am 26. November, dem Tage der Extraktion, erklärte B. A., sofort nach der Ueberkappung stärkere Schmerzen verspürt zu haben. Sie hätten dann nachgelassen, und seit ungefähr einem Tag war er beinahe beschwerdefrei. Wenn der Patient kalte Luft einsaugte oder etwas Hartes kaute, reagierte der Zahn noch immer. Meine Untersuchung ergab eine leichte Periodontitis, keine Schmerzen auf kalt und keine auf warm.

Pat. Nr. 41: N. A., ♂, 10½ Jahre, |6

Die tiefe Karies wurde entfernt und die Pulpa unter Speichelzutritt angeritzt. Der Elfenbeinverband erfolgte nach Trockenlegung mit Watterollen, ohne Cofferdam, am 10. November 1941.

Am 1. Dezember war der Zahn von der distobukkalen Seite her leicht klopfempfindlich. Seither war der Patient nicht mehr zu erreichen.

Pat. Nr. 42: M. A., ♂, 12¾ Jahre, 7|

Dauer der Einlage: ½ Monat.

Der Zahn wies eine tiefe Karies auf, war aber vollkommen beschwerdefrei. Nach Entfernung der Karies ritzte ich die Pulpa im Speichel an, legte dann mit

Watterollen trocken und desinfizierte wie üblich. Sodann vergrößerte ich die Perforationsstelle und bedeckte die Wunde mit Elfenbein. Der Zahn blieb während der Dauer der Einlage reaktionslos.

Pat. Nr. 43: M. M., ♀, 12 Jahre, $\overline{|6}$

Dauer der Einlage: 3 Wochen.

Der Zahn war mesial oberflächlich kariös und außerdem okklusal mit Silberamalgam gefüllt. Diese Füllung war intakt. Die Pulpabedeckung erfolgte unter Cofferdam. Der Zahn war und blieb beschwerdefrei.

Pat. Nr. 45: N. A., ♂, 10½ Jahre, $\overline{|6}$

Dauer der Einlage: ½ Monat.

Bei der Ueberkappung vom 12. November 1941 wies der Zahn eine Fissurenkaries auf. Die Elfenbeinüberkappung erfolgte unter Cofferdam. Der Zahn kam am 1. Dezember, anläßlich der Extraktion von Nr. 38 und 39, zur klinischen Untersuchung. Auf thermische Reize reagierte er nicht, hingegen war er leicht klopfempfindlich. Der Patient war später nicht mehr zu erreichen.

Pat. Nr. 46: M. M., ♀, 12 Jahre, $\underline{|6}$

Dauer der Einlage: 3 Wochen.

Auch dieser Zahn war vor und nach der Ueberkappung beschwerdefrei. Der Elfenbeinverband wurde ohne Cofferdam gelegt, nachdem eine Silberamalgamfüllung entfernt und die Pulpa erst nach Trockenlegung und Desinfektion eröffnet worden war.

Pat. Nr. 47: C. M., ♀, 11½ Jahre, $\overline{|6}$

Dauer der Einlage: 5 Tage.

Der Zahn wies eine große Silberamalgamfüllung und eine Unterfüllung von Zinkoxydeugenol, vermischt mit Vioformpulver, auf. Es konnten keine Symptome irgendeiner Affektion festgestellt werden. Die Pulpa wurde unter Cofferdam, nach der Desinfektion, eröffnet.

Am Tage der Extraktion klagte die Patientin, seit der Ueberkappung Schmerzen gehabt zu haben. Sie könnte darauf nicht kauen und hätte das Gefühl, der Zahn fiele aus. Bei der Untersuchung war der Zahn klopfempfindlich, reagierte aber weder auf kalt noch auf warm.

Pat. Nr. 48: N. K., ♀, 7 Jahre, $\underline{|6}$

Der Zahn war tief zerstört und wurde am 21. November 1941 überkappt. Vorher war er stets beschwerdefrei, und nachher stellten sich bis Anfang April 1942 keine Schmerzen ein. Bei einer Kontrolle am 8. April 1942 erklärte die Patientin, es hätten sich in letzter Zeit hin und wieder Reaktionen auf warm gezeigt. Meine Untersuchung ergab eine Schmerzangabe bei warmem Reiz. Der Zahn wurde nicht extrahiert.

Verschiedentlich wurden bei ein und demselben Patienten mehrere Zähne behandelt. Daher sind identisch:

Pat. Nr. 14 und 16
Pat. Nr. 20 und 28
Pat. Nr. 22 und 24
Pat. Nr. 23 und 25
Pat. Nr. 34, 43 und 46
Pat. Nr. 35 und 37
Pat. Nr. 38, 39, 41 und 45.

Zusammenfassung:

Gruppe I: Pulpitis serosa partialis

a) Von den zur klinischen und histologischen Untersuchung gelangten Zähnen waren zwei Fälle erfolgreich. Die bei Nr. 28 festgestellten Entzündungen im histologischen Bild kamen auch klinisch zum Ausdruck, denn bei diesem Zahn wurde nicht die übliche, leichte Periodontitis angegeben, sondern von Anfang an intermittierende, jeweils längere Zeit dauernde Schmerzen.

b) Die klinisch und röntgenologisch untersuchten Fälle waren klinisch beide beschwerdefrei. Röntgenologisch hingegen zeigen beide Zähne an den Wurzelspitzen Verschattungen, die bei Nr. 7 durch noch weit offene Foramina vorgetäuscht werden können, während bei Nr. 10 die Pulpa schon bei der Behandlung einen nicht einwandfreien Eindruck machte.

c) Der nur klinisch untersuchte Fall verursachte stets Beschwerden. Die kurz nach der Ueberkappung gemachte Röntgenaufnahme läßt aber darauf schließen, daß die Pulpa schon vorher infiziert war.

Gruppe II: Pulpitis serosa totalis

a) Klinisch und histologisch untersuchte Fälle: Wenn der Zahn Nr. 2 nach fast 6 Monaten wieder zu schmerzen begann, so war das, nach dem histologischen Bild zu schließen, nur vorübergehender Natur. Bei Nr. 14 entsprechen die klinischen Angaben der histologischen Untersuchung, doch zeigen die Abszesse, die sich im Pulpagewebe befinden, deutlich Abkapselungstendenz.

Gruppe III: Pulpitis purulenta partialis

a) Trotz der Reaktion von Nr. 36 am Tage der Extraktion auf warmen Reiz gaben alle drei klinisch

und histologisch untersuchten Fälle ein befriedigendes Resultat, weil die Schmerzen, dem histologischen Bild nach zu schließen, nur vorübergehender Natur waren.

c) Der nur klinisch untersuchte Fall führte zu einer Parulis.

Gruppe IV: Pulpitis ulcerosa

Die in dieser Gruppe behandelten Fälle waren teilweise vor der Ueberkappung in Gangrän übergegangen, wie aus den gänzlich zerfallenen Pulpen im histologischen Bild zu schließen ist. Es handelt sich um Nr. 8, 12, 17, 22, 24, 29, 31 und 33 und die drei nur klinisch beobachteten Fälle Nr. 1, 6 und 16.

Von den übrigen vier Fällen waren drei klinisch reaktionslos (Nr. 4, 15 und 35), der vierte leicht klopfempfindlich (Nr. 27). Allgemein, und bei dieser Gruppe im speziellen, wurden zur Ueberkappung außerordentlich stark zerstörte Zähne gewählt, wie sie wohl kaum in der Praxis jemals zur Ueberkappung in Frage kommen. Dadurch wurde die vor der Ueberkappung gestellte Pulpitisdiagnose sehr erschwert und ihre Richtigkeit in Frage gestellt. Eine einwandfreie Pulpitisdiagnose vor Beginn der Behandlung ist aber bei der Ueberkappung mit Elfenbein-Harzlösung unumgänglich notwendig, weil die Methode mit Erfolg sowohl bei normalen als auch bei entzündeten und sogar teilweise purulenten Formen angewendet werden kann, niemals aber bei stark infizierten Pulpen. Da in dieser Arbeit lediglich das Verhalten der Elfenbeinsplitter auf Pulpen von stark zerstörten Zähnen studiert wurde, wurde somit davon Abstand genommen, die erfolgreich überkappten Zähne effektiv oder prozentual auszurechnen.

Gruppe V: Keine Pulpitissymptome

In dieser Gruppe kam nur ein Fall zur histologischen Auswertung und drei zur röntgenologischen Kontrolle. Von diesen ist bei Nr. 11 eine deutliche Besserung der Granulome auf dem Röntgenbild erkennbar.

Von den 11 nur klinisch untersuchten Fällen waren vor der Ueberkappung 7 einwandfrei pulpengesund. Außer Nr. 45 und 47 waren diese 7 Zähne während

der Einlagen beschwerdefrei. Diese Elfenbeinverbände lagen aber nur kurze Zeit, und wie schon Martin festgestellt hat, kommen innert den ersten Wochen oft Reaktionen vor. Nr. 40 hingegen hatte schon vor der Ueberkappung einmal periodontitische Schmerzen gezeigt.

Die Zähne Nr. 13, 41 und 48 waren vor der Ueberkappung tief kariös, so daß ihr klinisches Verhalten durchaus verständlich ist. Außer Fall Nr. 38 wurden in dieser Gruppe die extrahierten Zähne histologisch nicht ausgewertet, weil die Einlagen, wie schon erwähnt, nur kurze Zeit dauerten und weil die pulpitislosen Zähne nur beiläufig in den Rahmen dieser Arbeit miteinbezogen wurden.

Wie frühere Arbeiten schon gezeigt haben, ist es unbedingt nötig, daß die Elfenbeinsplitter mit lebendem Gewebe in Berührung kommen, sei es mit normalem oder entzündetem. Ist das Gewebe normal, so lagert sich, je nach der Reaktionsfähigkeit der Pulpa mehr oder weniger rasch, Hartsubstanz um die Elfenbeinsplitter an. In welcher Weise diese Anlagerung vor sich geht, ist noch nicht sicher bekannt. Es scheint, nach den mit Thionin-Pikrinsäure gefärbten Präparaten, daß die Bindegewebszellen unter Anregung der Splitter sich zu Odontoblasten verwandeln, um ihrerseits in die Splitter Fortsätze zu entsenden. Man kann in den Splittern echte Dentinkanälchen erkennen.

Im entzündeten Gewebe verhalten sich die Elfenbeinsplitter ähnlich. Sie üben auch hier einen Reiz im Sinn einer Umwandlung in Hartsubstanz durch An- und Umbauvorgänge aus. Treffen sie mit zerfallenem oder nicht mehr genügend reaktionsfähigem Gewebe zusammen, so kommen die Splitter, auf welche Weise ist unbekannt, bis zu den noch lebenden Bezirken, auch wenn sie noch so weit entfernt sind. Handelt es sich dabei um Bindegewebe, so versucht dieses die abgestorbenen Stellen zu umwachsen, und in den dadurch gebildeten Membranen sind Elfenbeinsplitter zu erkennen.

Nr.	Patient		Alter	Allgemeiner Gesundheitszustand: Anamnese: Angaben der Eltern	Moro	Durchleuchtung	Zahn	Klinischer Befund	Pulpaaffektion	Anästhesie	Pulpabed.	Extraktion
1	C. M.	♀	12 ½	Keine Angaben	1938: —	1938: o. B.	$\overline{6}$	Caries prof.	Pulpitis ulc.	Leitg. 2 ccm 4 %	12. 5.41	9.10.41
2	Sch. A.	♂	11 ⅓	Pertussis, Varizellen, Kinderlähmung	1939: +	1939: Hilus rechts leicht vergrößert 1940: In beiden Hili einzelne Streuherdchen	$\underline{6}$	Caries mes. und okklusal	Pulpitis tot.	term. 2 ccm 2 %	13. 5.41	5.11.41
3	M. F.	♂	14	Keine Angaben	1934/37: — Tonsillenhypertrophie	1936: Hilus beidseitig verbreitert, ballig	$\overline{6}$	Caries prof. bukkal bis Zahnhals	Pulpitis part.	Leitg. 3 ccm 2 %	15. 5.41	2.10.41
4	T. Y.	♀	12	Keine Angaben	1936: +	1936: o. B. 1937: weicher Hilus links (Husten) 1938: Hilus rechts, oberer Pol hirsekerngroßer Schatten; im übrigen gut diff. Lungenfelder	$\overline{6}$	Caries prof.	Pulpitis ulc.	Leitg. 3 ccm 2 %	30. 5.41	9.10.41
5	M. A.	♂	11	Krämpfe, Masern, Keuchhusten, wilde Blattern	1940: —	Keine Durchleuchtung	$\underline{6}$	Caries prof.	Pulpitis tot.	term. 2 ccm 2 %	3. 6.41	18.11.41
6	W. S.	♀	8	Keine Angaben	Keine Ang.	Keine Angaben	$\overline{6}$	Caries prof.	Pulpitis ulc.	Leitg. 2 ccm 4 %	10. 6.41	14. 7.41
7	Sch. J.	♀	8	Masern, Pertussis, wilde Blattern, Lungenentzündung	Keine Ang.	Keine Angaben	$\overline{6}$	Caries prof.	Pulpitis part.	Leitg. 3 ccm 2 %	13. 6.41	Röntgenkontrolle
8	F. E.	♂	7 ½	Rotsucht, Pertussis	1941: —	Keine Durchleuchtung Anfälliges Kind, Neigung zu Fieber	$\overline{6}$	Caries prof.	Pulpitis ulc.	Leitg. 3 ccm 2 %	14. 6.41	5.11.41
9	Sch. W.	♂	11 ⅓	Keine Angaben	1937/40: —	Keine Durchleuchtung	$\underline{6}$	Caries prof.	Pulpitis pur.	Keine Anästhesie	14. 6.41	21. 4.42
10	St. R.	♀	8	Masern, Keuchhusten, Ohrenkrankheiten	1940: —	Keine Durchleuchtung	$\overline{6}$	Caries prof.	Pulpitis part.	Leitg. 4 ccm 2 %	18. 6.41	R'kontrolle
11	R. D.	♀	8 ½	Keine Angaben 1939/40: zurückgestellt wegen körperlicher und geistiger Unreife	1940: —	Keine Durchleuchtung	$\overline{6}$	Caries prof.	Keine Pulp.	Leitg. 2 ccm 2 %	21. 6.41	R'kontrolle
12	Sch. J.	♂	8	Otitis media, Rotsucht, Keuchhusten	1940: —	Keine Durchleuchtung	$\overline{6}$	Caries prof.	Pulpitis ulc.	Leitg. 3 ccm 2 %	24. 6.41	2.10.41
13	T. H.	♂	13 ⅓	Keine Angaben	Keine Ang.	Keine Angaben	$\overline{6}$	Caries prof.	Keine Pulp.	Leitg. 3 ccm 2 %	24. 6.41	Keine Extr.
14	St. M.	♂	15 ⅓	Keine Angaben	Keine Ang.	Lunge: o. B.	$\underline{6}$	Caries prof.	Pulpitis tot.	term. 2 ccm 2 %	26. 6.41	4. 7.41

Nr.	Patient		Alter	Allgemeiner Gesundheitszustand: Anamnese Angaben der Eltern	Moro	Durchleuchtung	Zahn	Klinischer Befund	Pulpa-affektion	Anästhesie	Pulpabed.	Extraktion
15	H. J.	♂	9¾	Scharlach, Diphtherie, Varizellen, Masern, Pertussis	1938: —	1938: Hili beids. groß, vorwiegend ballig, vermehrte Lungenzeichnung, bes. links	⌈6	Caries prof.	Pulpitis ulc.	Leitg. 3 ccm 2%	27. 6.41	29.10.41
16	St. M.	♂	15⅓	Keine Angaben	Keine Ang.	Lunge: o. B.	6⌉	Caries prof.	Pulpitis ulc.	Leitg. 3 ccm 2%	28. 6.41	13. 8.41
17	E. E.	♀	13	Zarte Konstitution	Keine Ang.	o. B.	6⌉	Caries prof.	Pulpitis ulc.	Leitg. 3 ccm 2%	28. 6.41	5. 9.41
18	W. H.	♂	13	Keine Angaben	1937/38: —	o. B.	6⌉	Caries prof.	Pulpitis pur.	Leitg. 3 ccm 2%	30. 6.41	3.10.41
19	K. E.	♀	14	Keine Angaben	Keine Ang.	Keine Angaben	6⌉	Caries prof.	Pulpitis part.	Leitg. 3 ccm 2%	2. 7.41	19. 9.41
20	Sch. S.	♀	13½	Keine Angaben	1937: —	Kalkherdchen im r. und l. Hilus	6⌉	Caries prof.	Pulpitis tot.	Leitg. 3 ccm 2%	3. 7.41	26. 9.41
21	M. E.	♀	11½	Keine Angaben	Keine Ang.	Keine Angaben	1⌉	Caries prof.	Keine Pulp.	term. 2 ccm 2%	7. 7.41	R'kontrolle
22	Z. R.	♀	9½	Keine Angaben	Keine Ang.	Keine Angaben	⌈6	Caries prof.	Pulpitis ulc.	Leitg. 3 ccm 2%	8. 7.41	14. 8.41
23	St. H.	♂	13	Keine Angaben	Keine Ang.	Keine Angaben	1⌉	Caries prof.	Keine Pulp.	term. 2 ccm 2%	9. 7.41	Keine Kontr.
24	Z. R.	♀	9½	Keine Angaben	Keine Ang.	Keine Angaben	6⌉	Caries prof.	Pulpitis ulc.	Leitg. 3 ccm 2%	9. 7.41	15. 9.41
25	St. H.	♂	13	Keine Angaben	Keine Ang.	Keine Angaben	6⌉	Caries prof.	Pulpitis part.	term. 2 ccm 2%	18. 8.41	Keine Kontr.
26	W. F.	♂	14	Keine Angaben	Keine Ang.	Keine Angaben	⌊7	Caries prof.	Keine Pulp.	Keine Anästhesie	20. 8.41	Keine Kontr.
27	H. H.	♂	12¼	Großvater und Tante an Tbc. gestorben. Kein Kontakt. Pertussis, Masern, Neigung zu Husten	1934: +	1934: l. Hilus etwas vergrößert 1936: rechts hirsekerngroßer, harter Herd 1938: zarte Konstitution, inakt. Hilustbc. 1939: do.	⌊6	Caries prof.	Pulpitis ulc.	term. 2 ccm 2%	21. 8.41	13.10.41
28	Sch. S.	♀	13½	Keine Angaben	1937: —	Kalkherdchen im r. und l. Hilus	⌈6	Caries prof.	Pulpitis part.	Leitg. 3 ccm 2%	27. 8.41	30.10.41
29	W. A.	♀	14	Keine Angaben	1934/37: —	1935: o. B.	6⌉	Caries prof.	Pulp. ulc.	term. 4 ccm 2%	27. 8.41	2. 9.41
30	B. H.	♀	13½	Keine Angaben	1934/36: —	1937: o. B.	⌊3	Caries prof.	Gangrän Keine Pulp.	term. 2 ccm 2%	6. 5.41	R'kontrolle
31	J. E.	♀	8	Keine Angaben	Keine Ang.	1941: Hilus links deutl. Streuherd, kompakt	⌈6	Caries prof.	Pulpitis ulc.	Leitg. 3 ccm 2%	16. 9.41	24.11.41

Allgemeiner Gesundheitszustand: Anamnese												
Nr.	Patient		Alter	Angaben der Eltern	Moro	Durchleuchtung	Zahn	Klinischer Befund	Pulpa-affektion	Anästhesie	Pulpabed.	Extraktion
32	Sp. E.	♀	12	Ohrenkrankheiten, Rotsucht, Scharlach, Blauhusten	1936/39: —	o. B.	6 |	Caries sicca	Hyperämie	term. 2 ccm 2%	22. 9.41	17.11.41
33	G. W.	♂	9¼	Scharlach	Keine Ang.	Keine Angaben	6 |	Caries prof.	Pulpitis ulc.	term. 2 ccm 2%	1.10.41	23.10.41
34	M. M.	♀	12	Keine Angaben	Keine Ang.	o. B.	6 |	Caries prof.	Pulpitis pur.	term. 2 ccm 2%	22.10.41	5.11.41
35	F. E.	♀	9¾	Masern, Pertussis, Angina, Varizellen, Mumps, Stomatitis	Keine Ang.	1937: o. B.	| 6	Caries prof.	Pulpitis ulc.	Leitg. 2 ccm 4%	31.10.41	25.11.41
36	M. B.	♀	13¾	Keine Angaben	Keine Ang.	Keine Angaben	6 |	Caries prof.	Pulpitis pur.	Leitg. 2 ccm 4%	4.11.41	17.11.41
37	F. E.	♀	9¾	wie Fall 35			| 6	mittl.Karies	Keine Pulp.	term. 2 ccm 2%	5.11.41	25.11.41
38	N. A.	♂	10½	Keine Angaben	1938: +	Keine Angaben	6 |	Fissuren-karies	Keine Pulp.	Leitg. 2 ccm 4%	3.11.41	1.12.41
39	N. A.	♂	10½	wie Fall 38			6 |	Keine Karies	Keine Pulp.	term. 2 ccm 2%	5.11.41	1.12.41
40	B. A.	♂	12¾	Keine Angaben	1936/39: —	o. B.	| 6	Fissuren-karies	Keine Pulp.	term. 2 ccm 2%	10.11.41	26.11.41
41	N. A.	♂	10½	wie Fall 38			| 6	Caries prof.	Keine Pulp.	term. 2 ccm 4%	10.11.41	Keine Extr.
42	M. A.	♂	12¾	Keine Angaben	1936/38: —	1939: Hilus rechts vergrößert, hart.	7 |	Caries prof.	Keine Pulp.	term. 2 ccm 4%	11.11.41	26.11.41
43	M. M.	♀	12	Keine Angaben	Keine Ang.	o. B.	| 6	oberfl. Karies	Keine Pulp.	Leitg. 2 ccm 4%	11.11.41	3.12.41
44	Sch. G.	♀	13	Keine Angaben	1935: +	Keine Angaben	| 6	mittl.Karies	Keine Pulp.	term. 2 ccm 4%	12.11.41	Keine Kontr.
45	N. A.	♂	10½	wie Fall 38			| 6	Fissuren-karies	Keine Pulp.	Leitg. 2 ccm 4%	12.11.41	Keine Extr.
46	M. M.	♀	12	Keine Angaben	Keine Ang.	o. B.	| 6	Keine Karies	Keine Pulp.	Leitg. 2 ccm 4%	14.11.41	3.12.41
47	C. M.	♀	11½	Husten, Drüsenschwellungen, Katarrhe	1937/39: —	o. B.	| 6	Keine Karies	Keine Pulp.	Leitg. 2 ccm 4%	14.11.41	19.11.41
48	N. K.	♀	7	Keine Angaben	Keine Ang.	Keine Angaben	| 6	Caries prof.	Keine Pulp.	term. 2 ccm 2%	21.11.41	Keine Extr.

Übersichts-Tabelle

Nr.	Pat.	Pulpitis	Untersuchung	Seite
1	C. M.	Pulp. ulc.	Nur klin.	31
2	Sch. A.	Pulp. tot.	Klin. und hist.	13
3	M. F.	Pulp. part.	Klin. und hist.	7
4	T. Y.	Pulp. ulc.	Klin. und hist.	21
5	M. A.	Pulp. tot.	Klin. und hist.	14
6	W. S.	Pulp. ulc.	Nur klin.	32
7	Sch. J.	Pulp. part.	Klin. und röntg.	9
8	F. E.	Pulp. ulc.	Klin. und hist.	21
9	Sch. W.	Pulp. pur.	Nur klin.	19
10	St. R.	Pulp. part.	Klin. und röntg.	10
11	R. D.	Keine Pulp.	Klin. und röntg.	34
12	Sch. J.	Pulp. ulc.	Klin. und hist.	22
13	T. H.	Keine Pulp.	Nur klin.	39
14	St. M.	Pulp. tot.	Klin. und hist.	15
15	H. J.	Pulp. ulc.	Klin. und hist.	23
16	St. M.	Pulp. ulc.	Nur klin.	32
17	E. E.	Pulp. ulc.	Klin. und hist.	24
18	W. H.	Pulp. pur.	Klin. und hist.	17
19	K. E.	Pulp. part.	Nur klin.	11
20	Sch. S.	Pulp. tot.	Klin. und hist.	16
21	M. E.	Keine Pulp.	Klin. und röntg.	35
22	Z. R.	Pulp. ulc.	Klin. und hist.	25
23	St. H.	Keine Pulp.	Keine Kontr.	
24	Z. R.	Pulp. ulc.	Klin. und hist.	26
25	St. H.	Pulp. part.	Keine Kontr.	
26	W. F.	Keine Pulp.	Keine Kontr.	
27	H. H.	Pulp. ulc.	Klin. und hist.	27
28	Sch. S.	Pulp. part.	Klin. und hist.	8
29	W. A.	Pulp. ulc.	Klin. und hist.	28
30	B. H.	Keine Pulp.	Klin. und röntg.	37
31	J. E.	Pulp. ulc.	Klin. und hist.	28
32	Sp. E.	Hyperämie	Klin. und hist.	8
33	G. W.	Pulp. ulc.	Klin. und hist.	29
34	M. M.	Pulp. pur.	Klin. und hist.	18
35	F. E.	Pulp. ulc.	Klin. und hist.	30
36	M. B.	Pulp. pur.	Klin. und hist.	18
37	F. E.	Keine Pulp.	Nur klin.	39
38	N. A.	Keine Pulp.	Klin. und hist.	34
39	N. A.	Keine Pulp.	Nur klin.	40
40	B. A.	Keine Pulp.	Nur klin.	40
41	N. A.	Keine Pulp.	Nur klin.	40
42	M. A.	Keine Pulp.	Nur klin.	40
43	M. M.	Keine Pulp.	Nur klin.	41
44	Sch. G.	Keine Pulp.	Keine Kontr.	
45	N. A.	Keine Pulp.	Nur klin.	41
46	M. M.	Keine Pulp.	Nur klin.	41
47	C. M.	Keine Pulp.	Nur klin.	41
48	N. K.	Keine Pulp.	Nur klin.	42

Bemerkungen zu den Tabellen

Der Einfachheit halber wurde in den vorstehenden Tabellen

Pulpitis serosa partialis als Pulpitis part.
Pulpitis serosa totalis als Pulpitis tot.
Pulpitis purulenta part. als Pulpitis pur.

bezeichnet.

Die Angaben über den Gesundheitszustand der Patienten wurden mir vom Schularztamt Basel-Stadt zur Verfügung gestellt. Da die Tabelle jedoch sehr lückenhaft ist, wurde darauf verzichtet, für diese Arbeit Schlüsse daraus abzuleiten. Die Unvollständigkeiten rühren daher, daß es sich oft um Patienten handelt, die nicht im Kantonsgebiet der Stadt eine Schule besuchen und somit nicht unter die Kontrolle des hiesigen Schularztes fallen. Dennoch wurden die ermittelten Untersuchungsergebnisse festgehalten, um eventuell bei weitern Forschungen in dieser Hinsicht ausgewertet zu werden.

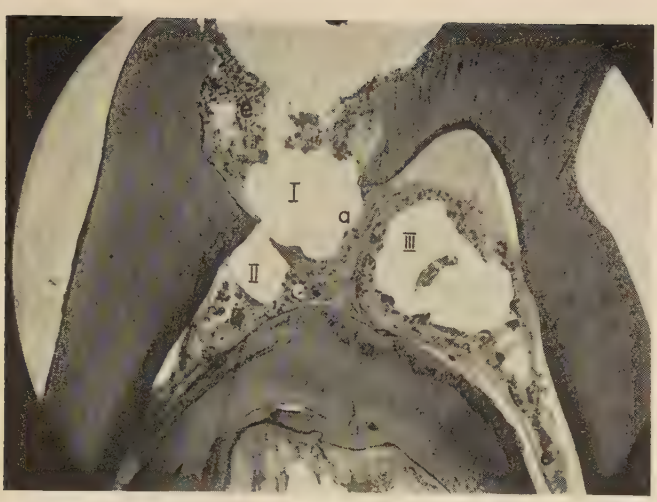

Abb. 14
Pat. Nr. 14: St. M.
e: Elfenbein I, II und III: Abszesse

Abb. 15
Pat. Nr. 14: St. M.
Vergrößerung der aneinanderliegenden Abszeßmembranen
(a aus Abb. 14) e: Elfenbein



Abb. 16
Pat. Nr. 15: H. J.
e: Elfenbeinsplitter
h: Hartsubstanz
Dn: Dentinneubildung

Abb. 17
Pat. Nr. 15: H. J.
Entzündungsfreie apikale Kanaldrittel

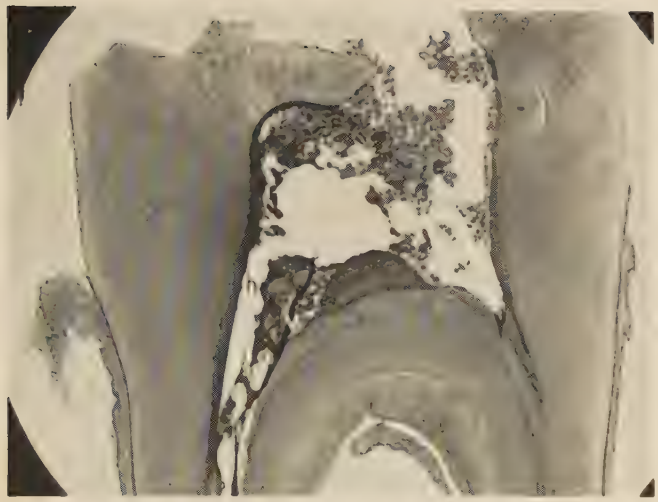

Abb. 18
Pat. Nr. 17: E. E.
e: Elfenbeinsplitter h: Hartsubstanz

Abb. 19
Pat. Nr. 17: E. E.
e: Elfenbeinsplitter h: Hartsubstanz
(Vergrößerung V aus Abb. 18)

Abb. 20
Pat. Nr. 20: Sch. S.
e: Elfenbein
D: Dentikel

Abb. 21
Pat. Nr. 20: Sch. S.

e: Elfenbeinsplitter
a: entzündungsfreies Pulpagewebe
R: Resorptionen

(Vergrößerung V aus Abb. 20)

Abb. 22
Pat. Nr. 20: Sch. S.
Starke Vergrößerung der Resorptionen an der Wurzelkanalwand

Abb. 23
Pat. Nr. 22: Z. R.

a: Resorptionen
b: entzündungsfreies Pulpagewebe
c: entzündete Zwischenzone
d: Sekundärdentin
e: Elfenbein
f: Knochenabbau

Abb. 24
Pat. Nr. 22: Z. R.
e: Elfenbein
S.D.: Sekundärdentin

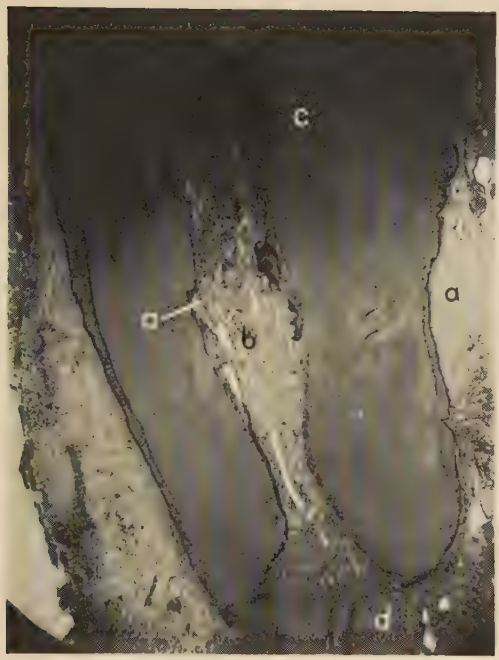

Abb. 25
Pat. Nr. 22: Z. R.

a: Resorptionen
b: entzündungsfreies Pulpagewebe
c: entzündete Zwischenzone
d: Entzündung am Apex

Abb. 26
Pat. Nr. 34: M. M.

e: Elfenbeinsplitter
x: präparatorischer Riß

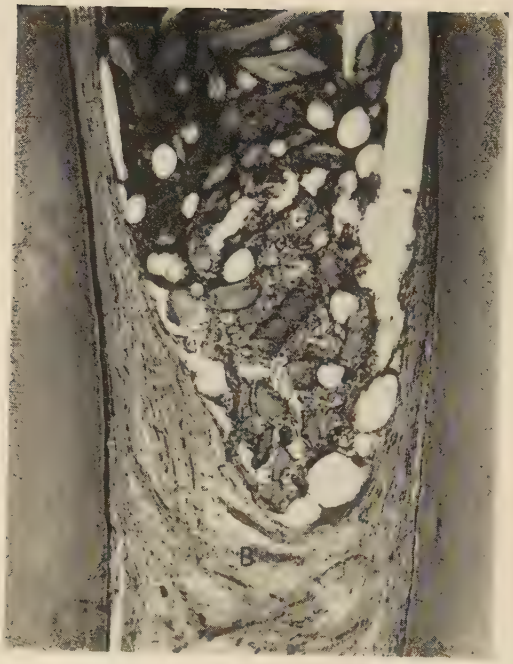

Abb. 27
Pat. Nr. 34: M. M.
e: Elfenbeinsplitter im distalen Kanal
B: konzentrisch angelagertes Bindegewebe

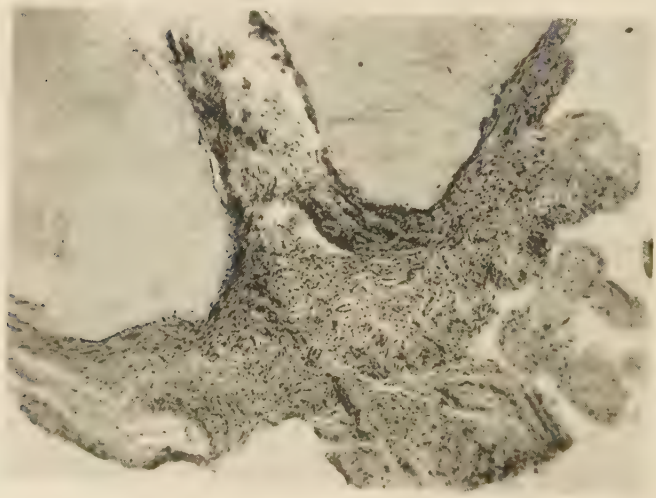

Abb. 28
Pat. Nr. 34: M. M.
Entzündungsfreier Apex des distalen Kanals

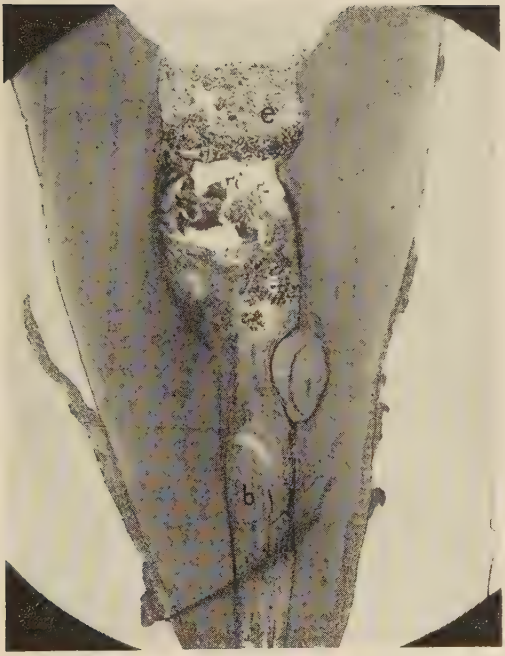

Abb. 29
Pat. Nr. 35: F. E.

e: Elfenbeinsplitter
b: entzündungsfreies Bindegewebe

Abb. 30
Pat. Nr. 35: F. E.
Apex des Wurzelkanals
b: entzündungsfreies Bindegewebe

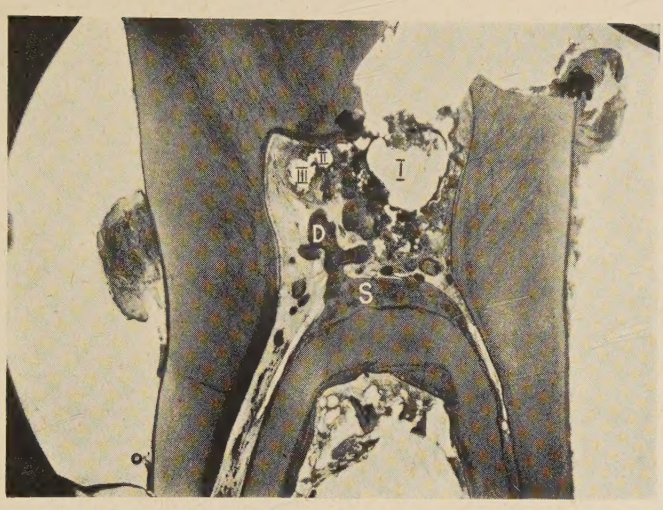

Abb. 31
Pat. Nr. 36: M. B.
Uebersichtsbild der Pulpakammer
I, II, III: Abszesse D: Dentikelbildung S: Sekundärdentin

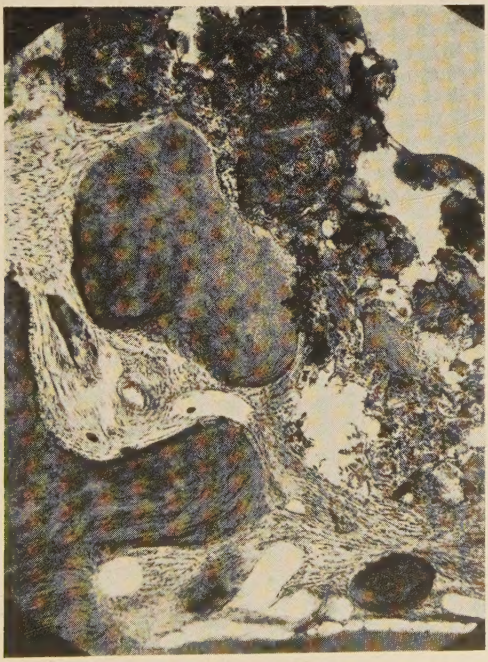

Abb. 32
Pat. Nr. 36: M. B.
Vergrößerung der Dentikelbildung aus Abb. 31

An dieser Stelle möchte ich Herrn Prof. Dr. O. Müller für seine stetige Hilfsbereitschaft und seine wertvollen Wegleitungen bei der Verfassung vorliegender Arbeit, sowie Herrn Dr. M. Gutherz für seine freundlichen Ratschläge und die Zuweisung der Patienten bestens danken. Ebenso danke ich Fräulein B. Meuli für die Herstellung der Präparate und Fräulein G. Havrlik für die Röntgenbilder und Abzüge der Mikrophotographien.